Manejo del empiema pleural en el adulto

Fase exudativa

Effusion pleural significativa o rápida recurrencia

- No → Observación
- Si → Toracocentesis seriado/ sonda de drenaje pleural

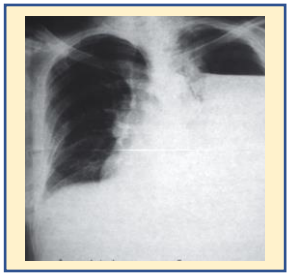

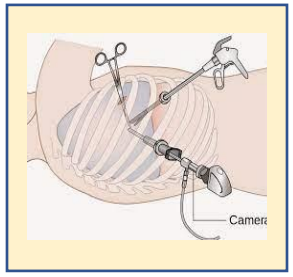

Fase fibropurulenta

Septos/locuación

- No → Sonda de drenaje pleural
- Si → Sonda de drenaje pleural +- fibrinolisis
- Si → VATS debridamiento

Re- expansión pulmonar

- Si → Liq. Pleural estéril, drenaje < 300 ml/d y no leak de aire
- NO → Sonda de drenaje pleural guída por CAT para drenaje de colección residual o luculada

Liq. Pleural estéril, drenaje < 300 ml/d y no leak de aire

- Si → Remover sonda de drenaje pleural, terapia exitosa

Fase organización

Paciente con múltiples comorbilidades

- si → Sonda de drenaje pleural guida por CAT para drenaje de colección residual o luculada o sistema de vacio cerrado
  - NO → Control de infección
    - Si → Re- expansión pulmonar
- No → VATS debridamiento decorticación → Decorticación adecuada
  - No → Considerar conversión a cirugía abierta
  - Si → Re- expansión pulmonar

1-3 sonda de drenajes